

CIRUGIA PRIMARIA DEL LABIO HENDIDO

Luis Eduardo Bermúdez R. MD
Special Advisor for Medical Outcomes. Operation Smile.

bermudez@ciruestetic.com

Si bien es cierto el estado del arte en el tratamiento del labio y paladar hendidos implica un manejo interdisciplinario con una participación activa no jerárquica de todos y cada uno de los miembros del equipo; es la calidad de la cirugía inicial la variable manipulable más importante para obtener un resultado final satisfactorio.

De hecho son dos las determinantes más importantes del resultado final: la magnitud de la deformidad inicial (1) y la calidad de la cirugía. Pero solo podemos influenciar en la calidad de la cirugía.

La mayoría de los cirujanos siguen la regla de los 10 (Mínimo: diez de hemoglobina, diez libras, diez semanas) para indicar el momento en que se hace la cirugía para la corrección primaria del labio hendido o queilorrafia. Sin embargo desde el punto de vista quirúrgico la cirugía se puede hacer en el periodo neonatal (2, 3, 4). La cirugía en el neonato no tiene implicaciones quirúrgicas adicionales a la del uso de magnificación, es la anestesia la que trae riesgos adicionales; hago la cirugía en neonatos siguiendo las recomendaciones de Stephens (5):

- Deben ser bebés sanos producto de una gestación a término sin complicaciones.
- No utilización de opioides durante el procedimiento quirúrgico.
- Cuidado del postoperatorio por enfermeras con experiencia en cuidados neonatales.
- Monitoreo post-operatorio con oximetría o detectores de apnea.

Muchos grupos preparan al paciente para la cirugía correctiva mediante moldeamiento naso-alveolar (6, 7, 8), al parecer esto facilita mucho la cirugía lo cual sería deseable pero no indispensable; no se ha comprobado que se tengan mejores resultados a largo plazo (9).

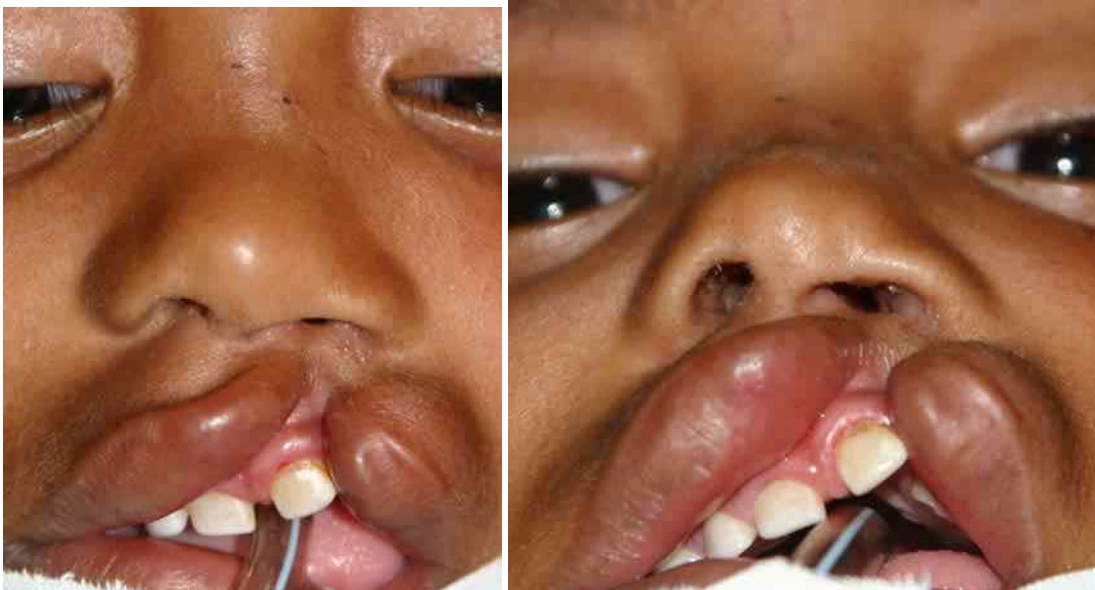
La adhesión labial también se ha utilizado para “facilitar” la reconstrucción definitiva del labio, sin embargo tiene varias desventajas pues implica un procedimiento quirúrgico adicional, se desperdicia tejido muy valioso al reseca la cicatriz resultante de la adhesión labial, y tampoco se ha comprobado que se obtenga un mejor resultado al utilizarla.

Yo realizo la queilorrafia unilateral sin ningún procedimiento adyuvante previo, buscando reconstruir al labio en una sola cirugía lo más cercano a lo normal, haciendo una corrección limitada de la deformidad nasal y cerrando el piso nasal.

LA DEFORMIDAD.

Millard en su obra maestra (10) hace una descripción detallada de los defectos anatómicos en el labio hendido unilateral, los cuales podemos ver en las figuras 1 y 2.

1. La pre-maxila esta rotada hacia afuera y sobre proyectada, mientras que el segmento lateral esta retruido.
2. El borde inferior del septum esta dislocado del vomer por el desplazamiento de la pre-maxila.
3. la columela esta acortada en el lado hendido, correspondiendo a $\frac{3}{4}$ o $\frac{1}{2}$ de la columela normal.
4. El cartilago lateral inferior del lado hendido es hipoplásico, la crura medial y el domo están en una posición anómala por debajo del lado normal.
5. La base alar esta rotada hacia fuera.
6. El reborde (rim) alar esta distorsionado por una especie de brida de tejido blando sin cartilago que cae y reduce aun mas la columela.
7. El músculo orbicular del segmento lateral se dirige hacia arriba insertándose en el ala nasal.
8. El músculo orbicular del segmento medial tambien se dispone anormalmente insertándose en la base de la columela.
9. El filtrum es corto en el lado hendido.
10. Siempre hay una deficiencia de bermellón en el lado afectado. La línea roja (unión entre la mucosa seca y la mucosa húmeda) esta desplazada cefálicamente (11).



Figuras 1 y 2: Fotos de paciente de 5 años de edad mostrando las deformidades anatómicas básicas del labio hendido unilateral.

LOS OBJETIVOS Y LOS RESULTADOS.

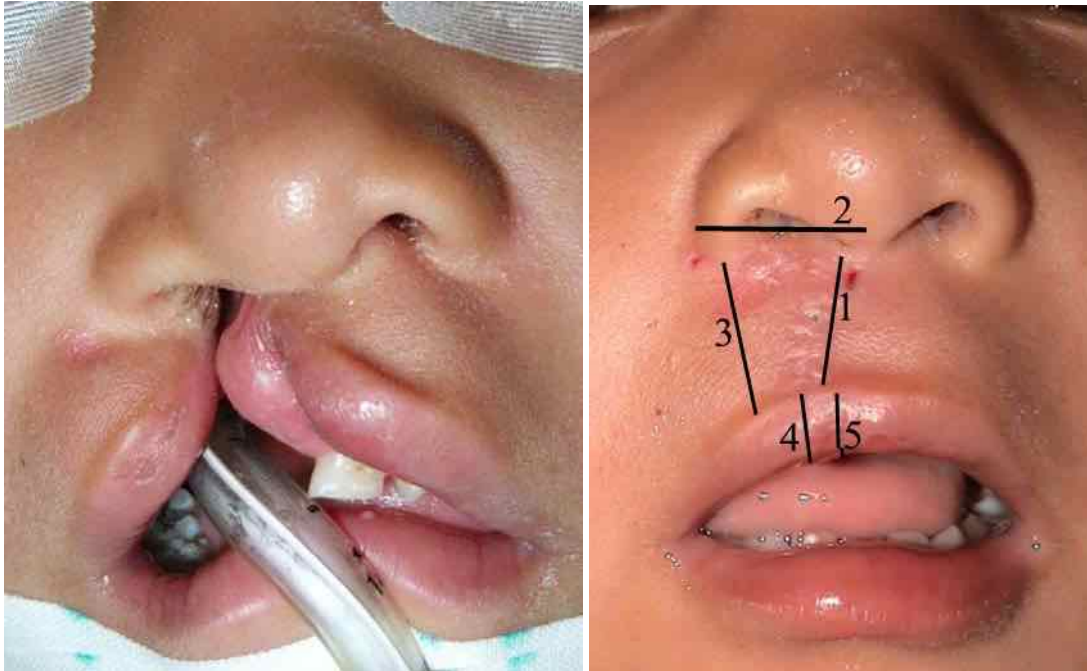
El objetivo final de la queilorrafia es restaurar la anatomía del labio y la nariz de la manera más estética posible. El resultado de esa cirugía puede variar ampliamente dependiendo de la técnica quirúrgica, de la habilidad del cirujano para aplicar esa técnica específica, y del protocolo de tratamiento. No importa que técnica quirúrgica se utilice lo importante es que se cumplan estos objetivos:

1. Crear un labio y una nariz simétricos.
2. Restaurar la longitud del labio del lado hendido.
3. Restaurar la continuidad funcional del músculo orbicular de los labios.
4. Reconstruir el piso de la nariz.
5. Crear una relación normal entre el bermellón seco y húmedo.
6. Corregir el aplanamiento de la base alar.
7. Corregir la simetría de los domos nasales.
8. Crear una columela igual a ambos lados.
9. Lograr una cicatriz lo menos aparente posible.

En el programa postoperatorio de Operation Smile hemos diseñado un sistema de evaluación de los resultados obtenidos en la queilorrafia utilizando la fotografía digital como medio (12). El cual se puede utilizar para evaluar tanto resultados tempranos (a la semana de la cirugía), como tardíos. En este programa se evalúan 5 características (Figuras 3 y 4):

1. Simetría del arco de Cupido: la distancia de la base de la columela al pico del arco de Cupido debe ser igual a la del lado no hendido.
2. Simetría nasal: la forma de la narina, el domo del ala nasal y la distancia de la línea media de la columela a la base del ala deben ser lo mas similares posibles al lado no fisurado.
3. Simetría del labio lateral: la distancia de la base del ala nasal a la línea blanca y el ángulo que hace ese segmento debe ser simétrico con el lado no fisurado.
4. Simetría del bermellón libre: el borde libre tiene que ser una línea continua sin muescas o prominencias. La distancia entre la línea blanca y el borde libre debe ser la misma de la del lado hendido.
5. Simetría de la línea roja: la línea roja (donde se unen la mucosa seca u la húmeda) debe ser continua, manteniendo la relación normal entre las mucosas seca y húmeda.

Este sistema no solo sirve para auditar resultados, tambien es de gran ayuda para el cirujano pues fija claramente los objetivos de la cirugía y le permite hacer una auto evaluación sistemática de sus resultados, lo cual le permitirá depurar la técnica.



Figuras 3 y 4. Fotos pre y post operatoria de paciente de 6 años de edad. En la foto postoperatoria tomada a los 8 días de la cirugía se pueden evaluar las 5 variables propuestas: Simetría del arco de cupido, simetría nasal, simetría del labio lateral, simetría del bermellón libre y relación de la mucosa seca y húmeda.

LA CIRUGIA

Las técnicas quirúrgicas que se usan en la actualidad se pueden dividir en dos grandes grupos: técnicas de colgajos triangulares (Tensión, Randall, Bardach) y las técnicas de rotación y avance (Millard).

Las técnicas triangulares tienen dos grandes inconvenientes, por un lado no permiten la orientación normal del músculo orbicular en la base nasal y por otro la cicatriz resultante distorsiona de manera importante el filtrum (10).

La técnica de rotación y avance es aceptada ampliamente como la ideal para la corrección del labio hendido incompleto al esconder la cicatriz en el filtrum. Sin embargo para corregir hendiduras amplias hay que hacer una disección amplia sobre la maxila que podría teóricamente comprometer el crecimiento maxilar y si no se tiene cuidado hay un riesgo de dejar una nariz pequeña la cual es muy difícil sino imposible de corregir (13). La gran mayoría de los cirujanos que utilizan la técnica de rotación y avance para corrección de hendiduras amplias le añaden modificaciones para lograr alargar el labio.

Solo hay un estudio publicado en el que se comparan pacientes operados utilizando una técnica de colgajo triangular con pacientes operados utilizando una técnica de rotación y avance (14). Si bien en ese estudio los pacientes no fueron distribuidos perfectamente al azar (la tendencia fue utilizar colgajos triangulares en pacientes con hendiduras mayores), la conclusión es que no había una diferencia estadísticamente significativa.

La respuesta a la pregunta de cual técnica es mejor, posiblemente será que es aquella con la que el cirujano se sienta mejor y logre los objetivos que hemos propuesto. En mi caso particular esa técnica es la de rotación y avance, con algunas modificaciones.

TECNICA DE ROTACION Y AVANCE (MILLARD).

La técnica de avance y rotación descrita por Millard en 1957 ha tenido varias modificaciones al pasar de los años, algunas de ellas se han publicado pero la mayoría no. Esta técnica se basa en la habilidad del cirujano para usar un diseño básico que se va ajustando a medida que la cirugía progresa. Por eso es muy difícil hacer una descripción única.

Iniciaré describiendo la técnica básica, la cual pienso es útil para la corrección de hendiduras no muy amplias para después describir la modificación que mas frecuentemente utilizo.

Marcación de puntos claves (ver figura 5):

Mas importante que el numero que se le asigna a cada punto es tener claro el concepto de porque se esta haciendo, sin embargo creo que es bueno utilizar la misma nomenclatura que describe Millard.

- Se inicia marcando los dos bordes de la línea blanca en tres sitios: los dos picos y la depresión central del arco de cupido (Figura 5, puntos 1, 2 y 3). La línea blanca tiene un grosor, en general mide 1 mm de ancho, se deben marcar los extremos superior e inferior para que cuando se suture quede perfectamente alineada. En labios muy cortos uno puede desplazar el punto 3 discretamente hacia el punto 1, de esa manera se puede ganar 1 mm de longitud.
- Marcar los puntos R1 y R2 a nivel de la línea roja (línea que separa la mucosa seca de la húmeda). Nótese como la mucosa seca se va adelgazando a medida que se dirige a la hendidura, la distancia R1-2 es mayor a la distancia R2-3.
- Marcar las dos comisuras, puntos 6 y 8.
- Marcar el punto medio de las dos bases alares, puntos 4 y 10. Las distancias 4-2 y 8-10 deben ser iguales.
- Marcar el punto 5 en la base de la columela a 1 mm del filtrum del lado sano. Nunca se debe cruzar el filtrum del lado no fisurado pues se va a alargar el lado sano haciendo imposible alcanzar la simetría.
- Marcar el punto 9 que va a ser el punto mas medial y superior del colgajo de avance lateral (llamado B por Millard). Hay que tener especial cuidado de no incluir piel intranasal en ese colgajo porque las vibrisas podrían quedar en un sitio anómalo.
- Marcar el punto 8 en la línea blanca del segmento lateral hendido este se unirá con el punto 3 del segmento medial creando el pico del arco de cupido del lado hendido (tambien dos puntos: uno arriba y otro debajo de la línea blanca). En general este punto se marcará donde termina la línea blanca. En principio la distancia 6-2 debe ser la misma que la distancia 7-8, pero la distancia 7-8 se puede

acortar unos 2 o 3 milímetros para alargar el segmento 8-9 (que es el que determinará la longitud del labio).

- Decidir donde ubicar el punto 8 es muy importante y se puede ajustar un poco a medida que se opera (desplazar lateralmente). La distancia 8-9 debe ser igual a la longitud del filtrum del lado no hendido y a la longitud del colgajo de rotación medial más el back-cut (3-5-x de la figura 6).
- Marcar el punto R3 en la línea roja del segmento lateral, donde la mucosa seca es más gruesa. La distancia 8-R3 deberá ser la misma de la distancia 2-R1. La distancia R2-3 del segmento medial se ampliará al insertar un colgajo de mucosa seca que viene del segmento lateral.

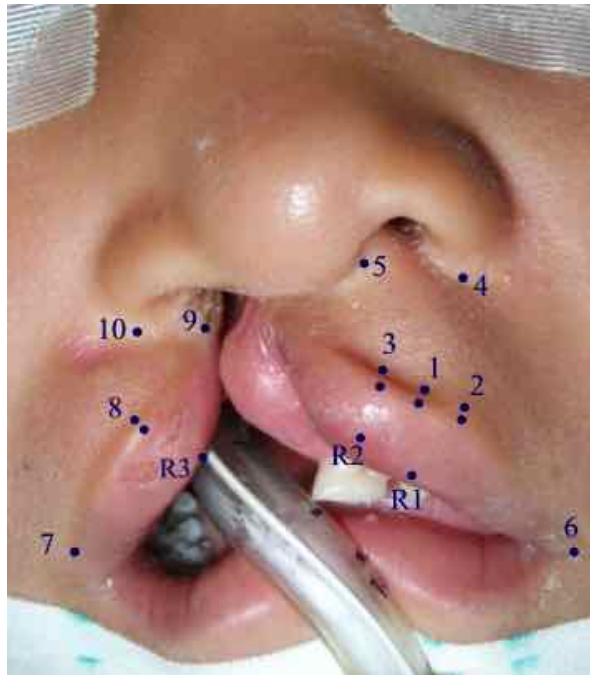


Figura 5. Esquema de cómo se hace la marcación de los puntos en la misma paciente de las figuras 3 y 4.

Marcación de las incisiones (ver figura 6):

- Del punto 3 al punto 5 se marca una línea curvada para el colgajo de rotación medial (colgajo A de Millard). Si es necesario darle mas longitud se hará un back-cut (como el que se muestra en amarillo en la figura 6), ese corte es en promedio de 2 mm pero su longitud se va determinando en la medida que el labio va rotando. La distancia 3-5-x deberá ser la misma de la distancia 8-9. No hay que hacer una curva exagerada pues no va a rotar lo suficiente. Esta línea cruza perpendicularmente la línea blanca, se continúa a lo largo del bermellón hasta llegar al frenillo labial superior, sin cruzarlo. En este caso no fue necesario el back-cut.
- Se marca una línea horizontal en la mucosa seca del bermellón, donde después de incidir, entrará un colgajo triangular del bermellón lateral aumentando la dimensión vertical.

- Se marca otra línea siguiendo el borde de la línea blanca del punto 3 al septum nasal, formando lo que Millard llama el colgajo C.
- Se marca la unión entre el ala nasal y la piel del labio hasta el punto 9.
- Del punto 9 al 8 se marca una línea que va bordeando la línea blanca y que se continúa hacia abajo cruzando perpendicularmente la línea blanca para luego hacer un colgajo triangular con el ápex hacia medial y cuya base esta dada por los puntos 8 y R3.
- Finalmente la línea se continúa en la mucosa desde R3 a el surco gingivolabial superior.

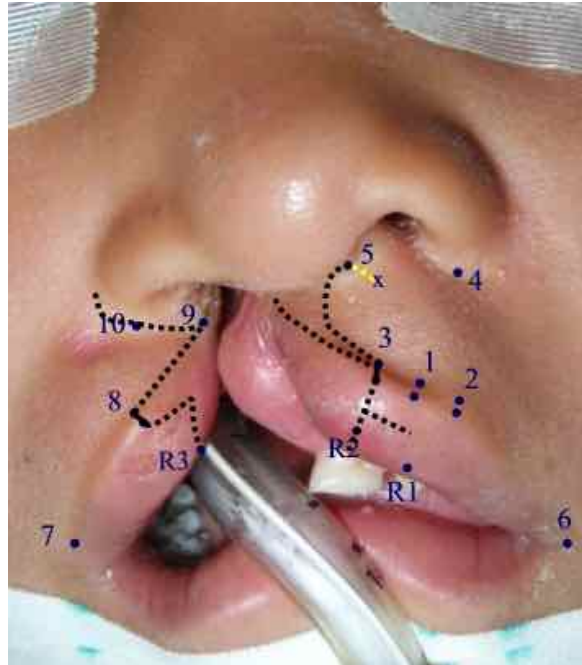


Figura 6. Esquema de la marcación de las incisiones en la paciente de las figuras 3, 4, y 5.

Incisión y disección:

- Se hacen las incisiones sobre las líneas previamente marcadas.
- El colgajo C se levanta solo cutáneo y se libera de las inserciones del septum..
- En el segmento medial el músculo se libera de la espina nasal y de la piel. La disección de entre la piel y el músculo debe ser limitada y nunca pasar al filtrum normal pues lo distorsionaría.
- Se levanta un colgajo de vomer de pedículo superior para el cierre del piso nasal.
- En el segmento lateral el músculo se libera más ampliamente de la piel y de la maxila. El músculo debe ser seccionado también horizontalmente para poder ser avanzado y así reorientar las fibras musculares. La disección entre el músculo y la mucosa debe ser mínima, para evitar que se descuelgue la mucosa.
- El ala nasal se debe liberar de la apertura piriforme para que pueda rotar (figura 8).

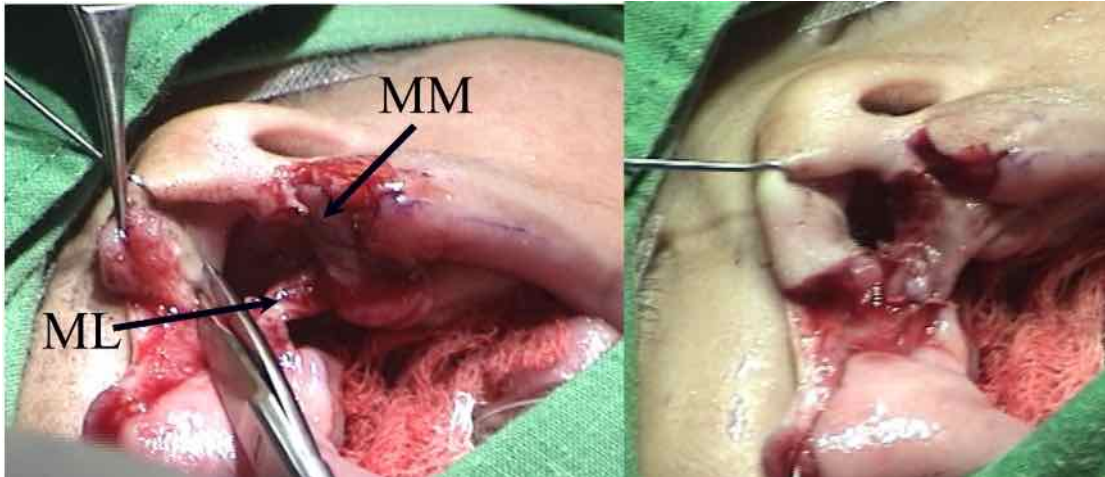
- A través de la incisión de la base del ala nasal del lado hendido se introducen las tijeras para hacer la disección entre el cartílago alar y la piel.
- Los colgajos de mucosa medial y lateral se usan para ayudar a cerrar el piso nasal con el un colgajo de vomer. Si este cierre es hermético se puede colocar allí un injerto de cresta iliaca para dar soporte al ala nasal.

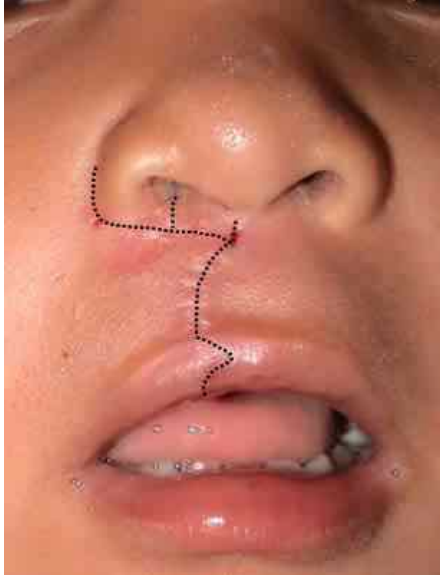

Figura 7. Esquema de cómo se suturará finalmente el labio en la paciente de las figuras 3, 4, 5 y 6.

Sutura:

- Se inicia suturando el colgajo de vomer y los colgajos de mucosa medial y lateral (figura 8).
- Se avanza el segmento lateral del labio y se sutura la mucosa.
- El músculo se repara, teniendo en cuenta que se debe alargar. Si el músculo no se avanza y alarga el labio va a quedar corto independientemente de lo elaborada o perfecta que sea la incisión cutánea. Al avanzar el músculo lateral hacia la mitad va a dar soporte al ala nasal.
- Se sutura cuidadosamente la línea blanca, tomando ventaja de las marcas superiores e inferiores que se hicieron en los segmentos al inicio de la cirugía.
- El colgajo C se utiliza para alargar la columela.
- Se coloca una suspensión alar con cromado 5-0, para dar una forma adecuada a la nariz. De esa manera se recoloca de manera poco agresiva el cartílago alar.
- Se inserta el colgajo de mucosa seca del bermellón lateral en la incisión horizontal que se había hecho en la mucosa seca del segmento medial (figura 10).
- Se ajusta el tamaño de la narina reubicando el ala nasal (Figura 9)



Figuras 8. En la foto de la izquierda se muestra como se libera el ala nasal de la apertura piriforme. Se ven levantados los colgajos de mucosa del segmento lateral (ML) y del medial (MM). En la foto de la derecha como esos colgajos se utilizaron para ayudar en el cierre del piso nasal y da fístula nasolabial.

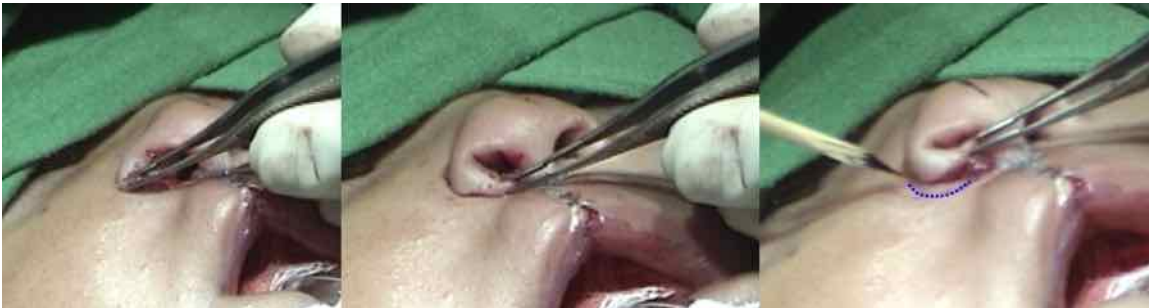

Figura 9. Secuencia de video de cómo se ajusta la narina. En fisuras amplias la movilización del segmento labial lateral puede distorsionar el ala nasal, el tamaño de la narina se puede ajustar haciendo una resección en medialuna tipo Webster en la piel del segmento lateral para que la narina tenga un tamaño apropiado. Es preferible que la narina quede un poco grande, pues es mucho más fácil que corregir en un segundo tiempo que una narina pequeña.

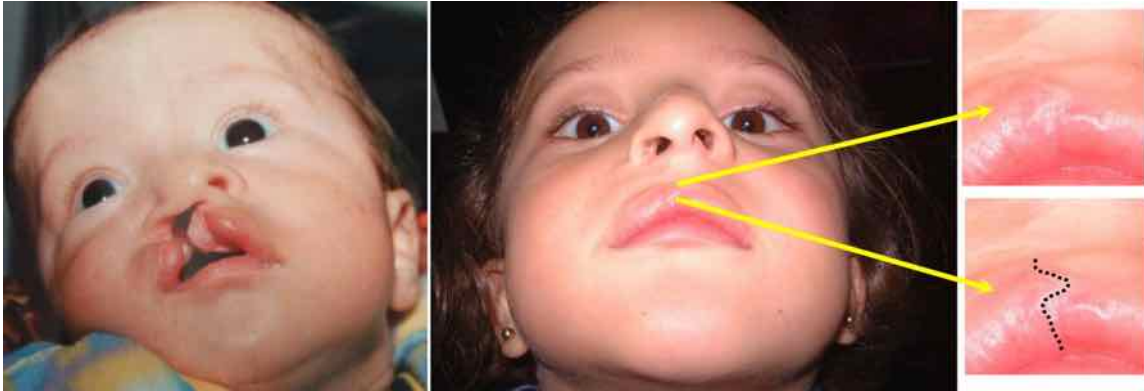

Figura 10: Fotos pre y postoperatoria de paciente a quien se le reparo la hendidura con la técnica descrita hasta el momento. El déficit óseo del piso nasal persiste. Se muestra el detalle del alargamiento de la mucosa seca del bermellón medial con el colgajo de mucosa seca del bermellón lateral previamente descrito.

Modificación de la técnica.

He encontrado muy útil la adición o de una z-plastia distal en la incisión o de pequeños colgajos triangulares o rectangulares distales inmediatamente arriba de la línea blanca para lograr el mismo efecto que se logra con la z-plastia. En las figuras 11 y 12 se describe el procedimiento.

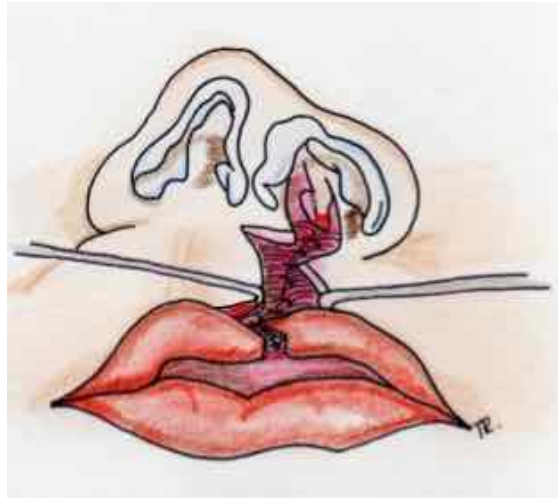


Figura 11: El músculo se ha reparado reorientando sus fibras, asegurándose que esta cruzando por debajo del ala nasal para levantarla y dándole una longitud vertical adecuada. Pero en este caso el pico del arco de cupido

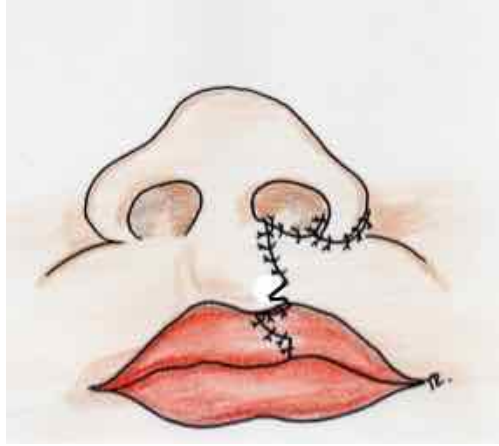


Figura 12. Se utilizó un colgajo rectangular de el segmento lateral para insertarlo inmediatamente arriba de la línea blanca, lo cual en términos prácticos en una z-plastia distal.

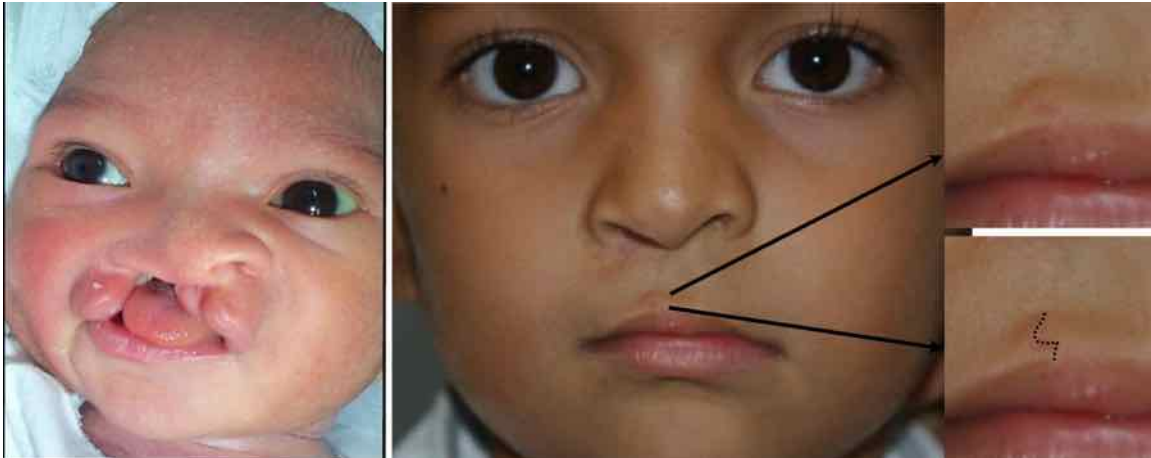


Figura 13: Fotografías pre y postoperatoria de paciente a quien se le reparo el labio a los 6 días de nacido. Se trataba de una hendidura amplia. Se muestra el detalle de la z-plastia distal.

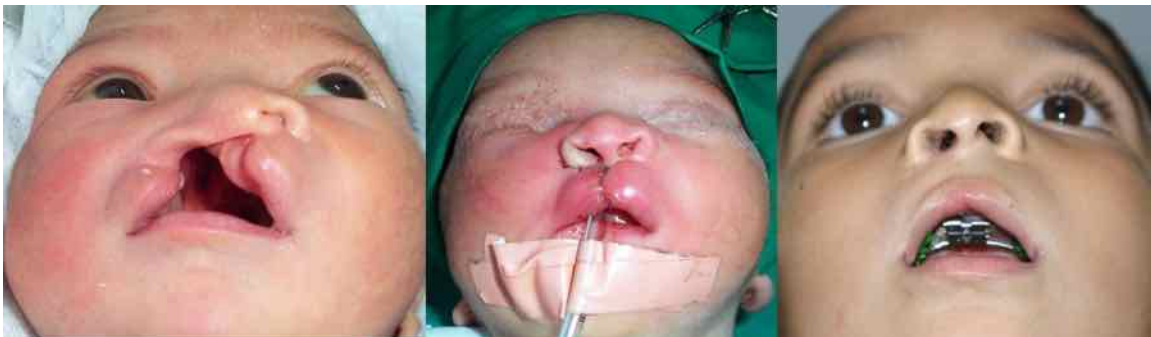

Figura 14. Fotografías basales del mismo paciente de la figura 13. La deformidad nasal mejoró mucho, la narina del lado fisurado esta más grande que la narina normal pero como he dicho en varias oportunidades esto es preferible a una narina pequeña.

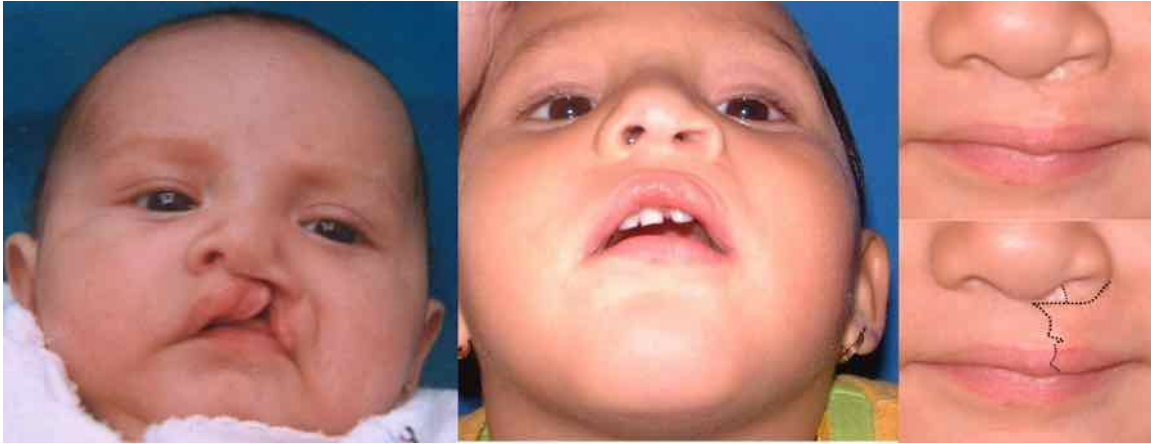

Figura 15. Fotografías pre y postoperatorias de paciente a quien se le practico la queilorrafia a los 4 meses de edad. Se esquematiza la z plastia distal. En esta paciente se utilizó un injerto primario de cresta iliaca para dar soporte al ala nasal, este soporte ha sido estable a lo largo de los años.

Cuidado postoperatorio :

- Se mantiene la herida quirúrgica descubierta limpiándola y utilizando un ungüento antibiótico.
- No creo que sean necesarias cintas para aproximar los bordes de las heridas. Las cintas son en general utilizadas por cirujanos que quieren tapar una reparación no muy buena.
- Al niño se le deja tomar tetero o seno desde el momento en que se recupera de la anestesia, no he visto ningún problema relacionado con esta práctica.

EPILOGO

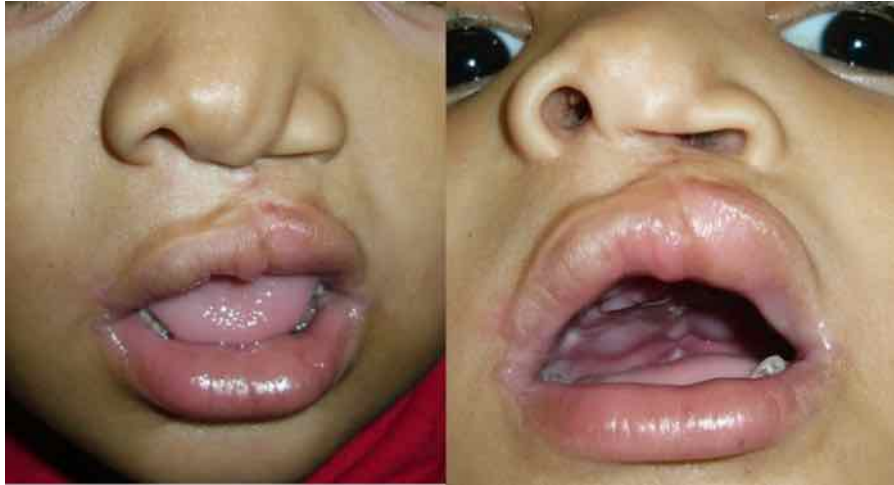

Figura 16. Fotos de paciente en quien los objetivos de la cirugía no se cumplieron. Son secuelas que debemos evitar a toda costa.

La primera cirugía que recibe el niño con labio y paladar hendido es la piedra fundamental sobre la cual se va a rehabilitar integralmente al paciente gracias a un manejo interdisciplinario. Si esta cirugía no tiene los resultados esperados como los que vemos en la figura 16, no hay equipo interdisciplinario en el mundo que pueda sacar adelante a estos pacientes.

No todos nuestros casos son perfectos y los de los demás son malos, debemos tener autocrítica, evaluar nuestros resultados y mejorar día a día. Ese debe ser nuestro compromiso.

REFERENCIAS

1. Montier PB, Martinot VL, Anastassov Y, et al. Evaluation of the results of the cleft lip and palate surgical treatment: preliminary report. *Cleft Palate Craniofacial J.* 1997;34; 247.
2. Van Boven M, Pendeville P, et al: Neonatal Cleft Lip Repair: The Anesthesiologist's Point of View. *The Cleft Palate-Craniofacial Journal:* 1993; 30, 574–578.
3. Nakayima T, Yoshimura Y. Early repair of unilateral cleft lip employing a small triangular flap method and primary nasal correction. *Br J Plast Surg* 1993; 46: 616-618.
4. Denk M, Magee WP Jr. Cleft Palate Closure in the Neonate: Preliminary Report. *The Cleft Palate-Craniofacial Journal:* 1996 : 33, 57–66.
5. Stephens P, Saunders P, Bringham R. Neonatal cleft lip repair: a retrospective review of anaesthetic complications. *Paediat Anaesth* 7: 33, 1997.
6. Grayson B and Cutting CB. Presurgical Nasoalveolar Orthopedic Molding in Primary Correction of the Nose, Lip, and Alveolus of Infants Born With Unilateral and Bilateral Clefts. *The Cleft Palate-Craniofacial Journal,* 2001 : 38, 193–198.
7. Singh G, Levy-Bercowski D, Santiago P. Three-Dimensional Nasal Changes Following Nasoalveolar Molding in Patients With Unilateral Cleft Lip and Palate: Geometric Morphometrics. *The Cleft Palate-Craniofacial Journal:* 2005: 42, 403–409.
8. Millard DR, Latham R, Huifen X, et al: Cleft lip and palate treated by presurgical orthopedics, gingivoperiosteoplasty, and lips adhesion (POPLA) compared with previous lip adhesion method: a preliminary study of serial dental casts. *Plast Reconstr Surg* 103: 1630, 1999.
9. Brattstrom V, Molsted K, Phral-Andersen B, Semb G, Shaw W. The eurocleft study: Intercenter study of treatment outcome in patients with complete cleft lip and palate. Part 2: Craniofacial form and nasolabial appearance. *Cleft Palate Craniofacial J* 2005: 42; 69-77.
10. Millard DR. *Cleft Craft the evolution of its surgery. I. The unilateral deformity.* Boston, Little Brown, 1976.
11. Noordhoff MS. Reconstruccion of vermilion in unilateral and bilateral cleft lips. *Plast Reconstr Surg* 73:52, 1984.
12. Bermudez L, Rubin R. Internet based auditing system for evaluation of unilateral cleft lip repair. Abstracts of the 2006 ACPA Scientific Meeting, Vancouver, BC Canada. 2006, paper 142, page 75.
13. Bardach J, Mooney M, Giedrojic-Juraha ZL. A comparative study of facial growth following cleft lip repair with or without soft-tissue undermining: An experimental study in rabbits. *Plast Reconstr Surg* 69: 745, 1982.
14. Holtmann B, Wray RC. Arandomized comparison of triangular and rotation-advancement unilateral cleft lip repairs. *Plast Reonstr Surg* 71: 172, 1983.